А. П. Маслов

АСПЕКТЫ ОСТЕОИНТЕГРАЦИИ ВИНТОВОЙ ЧАШКИ ЭНДОПРОТЕЗА ТАЗОБЕДРЕННОГО СУСТАВА УСИЛЕННОЙ БЕСЦЕМЕНТНОЙ ФИКСАЦИИ

Аннотация. Проанализированы результаты 484 эндопротезирований тазобедренных суставов с применением винтовой чашки эндопротеза усиленной бесцементной фиксации. Компонент эндопротеза характеризуется наличием объёмной пористой титановой вставки и других конструктивных особенностей, направленных на улучшение остеоинтеграции. Выявлена высокая 10-летняя выживаемость тазового компонента без асептической нестабильности, составляющая 94 ± 1 %, и значительное улучшение функционального статуса больных после эндопротезирования. Определено влияние ряда медико-биологических факторов и техники имплантации компонента на качество остеоинтеграции.

Ключевые слова: *эндопротезирование, винтовая чашка, остеоинтеграция.*

Введение

Неудачи цементного эндопротезирования, особенно у молодых пациентов, стали основанием для разработки чашек бесцементной резьбовой фиксации. Форма чашек варьировала от сферической до конической с различной величиной выступающих резьбовых зубцов. Недостатком винтовых чашек бесцементной фиксации первого поколения было отсутствие обработанной поверхности активной в остеоинтеграционном плане. Опыт их применения показал большой процент неудач, превышающий таковой при цементной имплантации. Так, в исследовании Clarius с соавт. (2010) выживаемость гладкой винтовой чашки без покрытия (Mecring) через 17 лет после имплантации (от 15 до 20 лет) составила 49 %. По данным Grant P. и Nordsletten L. (2004), 17-летняя суммарная выживаемость винтовой чашки эндопротеза Lord составила 65 %.

Модификация тазового компонента с созданием шероховатой поверхности за счёт пескоструйной, плазменной обработки титана, нанесением титановых шариков, нитей и прочих структур позволила создать более надёжные в клиническом плане конструкции и значительно улучшить результаты эндопротезирования. Так, по данным Dunkley с соавт. (2000), суммарная 10-летняя выживаемость чашки Harris-Galante составила 94 % для пациентов старше 50 лет и 88 % – моложе 50 лет (принимая ревизию как конечный пункт наблюдения). Almeida с соавт. (2010) сообщили о 10-летней выживаемости титановой винтовой чашки с покрытием из гидроксиаппатита (Tropic, Landos Biomecanique, Switzerland), составившей 88 %. В исследовании Effenberger с соавт. (2004) 13-летняя выживаемость одной из наиболее успешных разработок винтовой чашки – чашки Цваймюллера составила 89 % (замена чашки как конечная точка наблюдения) и 72 % (замена чашки и вкладыша как конечная точка наблюдения). В исследовании Metzner с соавт. (2009) 15-летнее наблюдение за 641 пациентом с имплантированными 678 параболическими винтовыми титановыми чашками показало их высокую выживаемость (93 %), на основании чего авторы сделали заключение о возможности имплантации указанных чашек при первичном эндопротезировании. В 2008 г. Hrubina M. с соавт. установили, что через 8,5 лет после имплантации завинчивающейся чашки Ultima 88,9 % из них не имело признаков нестабильности. По данным Pellengahr с соавт. (2004), через 7,9 лет после имплантации винтовой титановой чашки Aesculap Munich II с шероховатой поверхностью выживаемость последней составила 88,2 % (нестабильность и ревизия как конечная точка наблюдения). В работе Fink с соавт. (2004) изучен результат лечения пациентов с установленными 479 винтовыми чашками Link V-type и 110 модифицированными чашками V-type Bad Bramstedt. Суммарная выживаемость чашки Link V-type составила 94,5 % через 5 лет, 88,1 % через 10 лет и 70,2 % через 15 лет. А 5-летняя выживаемость чашки Bad Bramstedt составила 97,9 %. Миграция более 3 мм или наклон чашки более 5 градусов выявлен после имплантации Link V-type в 73 % случаях и в 39 % после имплантации модифицированной чашки.

Недостатки конструкции винтовой чашки в виде неполноты адаптации с костной тканью, девитализация кости в области резьбовых лопастей, трудности контроля достижения истинной первичной фиксации (за счёт истинного запрессовывания корпуса чашки в губчатое вещество впадины, а не фиксация чашки за счёт только резьбовых лопастей) явились причиной совершенствования конструкции с появлением методики фиксации увеличенной в размере чашки, так называемой пресс-фиксации. Пресс-фит фиксация чашки увеличивает поверхность контакта чашки и кости, и следовательно, улучшает условия для костного прирастания. Вместе с тем продолжается совершенствование конструкции винтовых чашек с применением новых материалов и клинических подходов.

В Беларуси под руководством академика НАН Беларуси А. В. Руцкого была создана и широко применяется с 1996 г. чашка эндопротеза тазобедренного сустава усиленной бесцементной фиксации, характеризующаяся рядом конструктивных особенно-

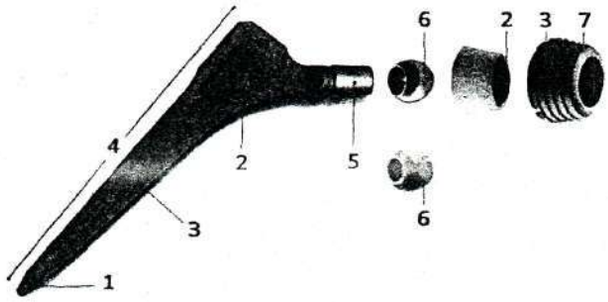

1 – ножка эндопротеза; *2* – пористая титановая вставка в проксимальной части бедренного компонента и полиэтиленовом вкладыше чашки протеза; *3* – покрытие ножки эндопротеза и чашки оксидом титана; *4* – 14 типо-размеров ножки протеза; *5* – шеечный конус бедренного компонента 12/14; *6* – головка эндопротеза (металлическая и керамическая); *7* – закручивающаяся чашка эндопротеза с самонарезающейся резьбой

Рисунок 1 – Эндопротез тазобедренного сустава усиленной бесцементной фиксации

стей [2–5]. Тазовый компонент эндопротеза выполнен в виде усеченного конуса, вершина которого – сферический сегмент и состоит из двух деталей: чашки и полимерного вкладыша. Сфероконическая форма чашки с самонарезающейся резьбой, профиль витков резьбы, специальный угол их подъема предназначены для достижения надежной первичной фиксации. На дне чашки эндопротеза имеется круглое отверстие почти на весь диаметр дна чашки, предназначенное для контроля глубины имплантации чашки, костной пластики. В сферическом сегменте полимерного вкладыша чашки запрессована пористая вставка в виде плоского диска толщиной 2–3 мм, выполненная из объёмной пористой титановой структуры, заполняющая технологическое отверстие чашки и предназначенная для срастания полимерного вкладыша с костной тканью дна вертлужной впадины и предотвращения попадания дебриса в ретроацетабулярное пространство (рисунок 1).

Материал и методы исследования

Нами проанализированы результаты 484 эндопротезирований тазобедренных суставов с применением системы усиленной бесцементной фиксации у 374 пациентов, выполненных в 1996–2011 гг. в ортопедо-травматологических отделениях Минской областной клинической больницы.

В 56,8 % случаев эндопротезирование выполнялось по поводу дегенеративно-дистрофического остеоартроза, реже (18,6 %) по поводу диспластического коксартроза, в 12,6 % случаев из-за аваскулярного некроза головки бедра, в 6,2 % – из-за медиального перелома и ложного сустава шейки бедра, в 3,1 % – из-за ревматоидного артрита, в 2,7 % из-за других патологических состояний тазобедренного сустава, приведших к резкому нарушению его функции. В 192 случаях (39,7 %) эндопротезирование выполнялось у мужчин и в 292 (60,3 %) – у женщин. Из 484 наблюдений в 95 случаях (19,6 %) масса тела пациентов была нормальная, в 200 (41,3 %) – избыточная, в 130 случаях (26,9 %) имплантация эндопротеза тазобедренного сустава осуществлялась пациентам с ожирением первой степени, в 50 (10,3 %) – второй и в 9 (1,9 %) – третьей степени.

Для оценки состояния тазового компонента в отдаленном периоде использовали критерии Massin et al. (1989) и Kawamura et al. (2001). Состояние тазового компонента характеризовалось как хорошее (стабильный с костным врастанием), если линии уплотнения выявлялись не более чем в 2 из 3 зон (не более 3 из 6 при комбинации передне-задней и боковой проекции). Состояние тазового компонента характеризовалось как удовлетворительное при отсутствии миграции компонента (менее 2 мм) или изменения угла наклона (менее 5°). При этом выявлялись почти циркулярные линии уплотнения, отделённые от поверхности чашки линией резорбции толщиной менее 2 мм. Состояние тазового компонента характеризовалось как плохое при его нестабильности с миграцией более 2 мм или изменении угла наклона более 5°. При этом выявлялось наличие циркулярно расположенных линий костного уплотнения, отделённых от поверхности чашки линиями резорбции шириной более 2 мм.

Результаты динамического клинического и рентгенологического обследований пациентов заносились в специально разработанный протокол с последующей компьютерной обработкой полученных количественных данных с использованием статистической программы «Statistica 7.0». Во всех совокупностях использовался метод вариационной статистики и корреляционного анализа с изучением основных статистических показателей: *M* – средней арифметической величины, ±*m* – ошибки средней арифметической величины. Сравнение в группах по индивидуальным параметрам проводилось с помощью χ^2 теста, *U*-теста Манна–Уитни, Уилкоксона. Для оценки выживаемости пациентов применялся метод Kaplan–Meier, оцениваемый с использованием log-rank теста. Значение $p < 0,05$ считалось статистически значимым [1].

Результаты и их обсуждение

За период наблюдения с момента имплантации 484 эндопротезов тазобедренных суставов усиленной бесцементной фиксации до 01.01.2012 с максимальным сроком наблюдения 13,5 лет и средним сроком наблюдения 93,2 месяца (7,8 лет) установлено, что в конечной точке наблюдения функционировало 413 (85,3 %) суставов, был удалён и заменен один или несколько компонентов эндопротеза (ножка, чашка, полиэтиленовый вкладыш) по любым причинам 71 (14,7 %). Кумулятивная 10-летняя общая выживаемость эндопротеза без замены любого из компонентов составила 81 ± 2 %. За указанный период по любой причине было заменено 38 тазовых компонентов. При этом общая 10-летняя выживаемость чашки эндопротеза составила 89 ± 1 %. Причинами ревизионных операций в 13 случаях послужила асептическая нестабильность, в 10 – выраженные перипротезные остеолитические разрушения, в 15 – технические ошибки, в результате которых можно

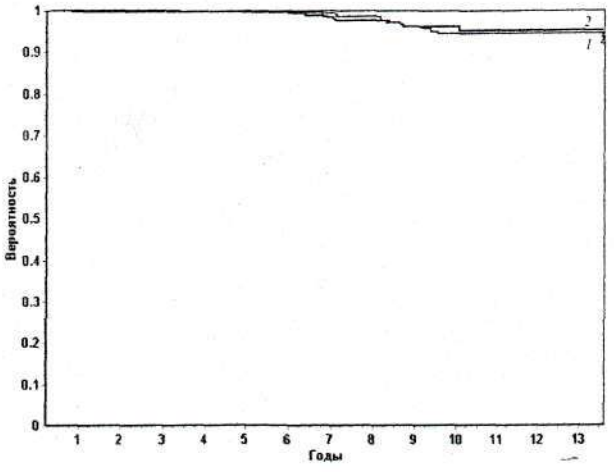

1 – бедренный компонент; *n* = 484, без удаления – 472, с удалением – 12; *2* – тазовый компонент; *n* = 484, без удаления – 471, с удалением – 13, *p* = 0,8414

Рисунок 2 – Выживаемость тазового и бедренного компонентов эндопротеза тазобедренного сустава усиленной бесцементной фиксации без асептической нестабильности (конечная точка наблюдения – замена любого из компонентов эндопротеза по асептической нестабильности)

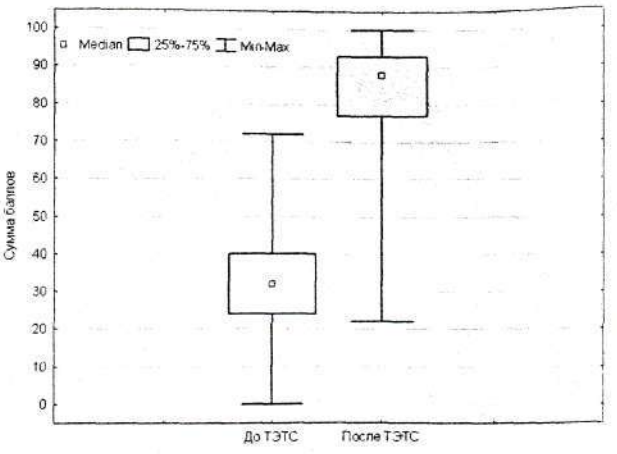

Рисунок 3 – Динамика бальной оценки функционального статуса больных до и после ТЭТС, *p* < 0,0001

предполагать отсутствие или ослабление первичной фиксации компонента. При этом 5-летняя выживаемость чашки без асептической нестабильности (конечная точка наблюдения – замена чашки по асептической нестабильности) составила 99 ± 1 %, а 10-летняя – 94 ± 1 %, рисунок 2.

Функциональная адаптация больных до ТЭТС, оцененная по шкале Harris (1969), была резко снижена (бальная оценка варьировала от 0 до 59 баллов со средним значением 31,3 ± 0,5, Me = 32 балла). После ТЭТС функциональный статус значительно улучшился (Me = 88, с минимальным значением 22 балла, максимальным 100 баллов), *p* < 0,0001 (рисунок 3).

После ТЭТС отмечено стабильное адаптационно-функциональное состояние пациентов. Так, если число плохих функциональных результатов (<70 баллов) в первые 2 года после ТЭТС составило 16 из 84 оцененных (19,1 %), то в последующие 2 года их число значительно уменьшилось (13 плохих функциональных результатов из 143, или 9,1 %), *p* = 0,03, таблица 1.

Возраст больных варьировал от 19 лет до 81 года, со средним значением 54,6 ± 0,48 и Me = 56,0. Из 484 оперированных тазобедренных суставов в 227 случаях (46,9 %) возраст больных в момент ТЭТС был меньше 55 лет, а в 257 случаях (53,1 %) – старше 55 лет. При имплантации чашки протеза у пациентов моложе 55 лет и старше указанного возраста частота выявления различного состояния тазового компонента в отдалённом периоде была практически одинакова, таблица 2.

При этом, у пациентов моложе и старше 55 лет установлено отсутствие различий при оценке выживаемости тазового компонента (*p* = 0,6626). Так, 10-летняя выживаемость чашки эндопротеза без асептической нестабильности у пациентов моложе 55 лет составила 95 ± 1 %, а старше 55 лет – 94 ± 1 %.

Из 484 оперированных тазобедренных суставов имплантация тазового компонента была осуществлена в нейтральном положении (от 40° до 50°) в 37,2 % случаях, в 47,7 % – чашка протеза была установлена с умеренной инклинацией (51–60°), в 9,9 % – с выраженной инклинацией (под углом свыше 60°) и в 5,2 % под углом менее 40°. При имплантации чашки протеза с инклинацией свыше 60° хорошее состояние её в отдалённом периоде отмечалось значительно реже, чем при постановке чашки в нейтральном положении (*p* = 0,0085) и с умеренной инклинацией (*p* = 0,0418). При постановке чашки под

Таблица 1 – **Динамика функционального результата ТЭТС**

Оценка функционального результата	Число наблюдений (абс. и %) за временные промежутки (лет)							
	До ТЭТС	0–2	2–4	4–6	6–8	8–10	10–12	>12
Отлично (100–91 балл)	0 0,0	33 39,3	66 46,1	36 43,4	89 41,6	75 41,4	60 42,8	11 39,3
Хорошо (90–81 балл)	0 0,0	23 27,4	40 27,9	24 28,9	69 32,2	58 32	40 28,6	11 39,3
Удовлетворительно (80–71 балл)	0 0,0	12 14,3	24 16,8	13 15,7	30 14	23 12,7	16 11,4	3 10,7
Плохо (<70 баллов)	573 100	16 19,1	13 9,1	10 12,1	26 12,2	25 13,8	24 17,1	3 10,7
Итого	573	84	143	83	214	181	140	28

Таблица 2 – **Оценка состояния тазового компонента в отдалённом периоде у пациентов моложе и старше 55 лет**

Рентгенологическая оценка состояния чашки протеза	Всего обследовано (абс., %), в т. ч. в возрасте на момент ТЭТС			*p*
	<55 лет	≥55 лет	Итого	
Хорошо	176 77,5	190 73,9	366	0,3569
Удовлетворительно	30 13,2	47 18,3	77	0,1279
Плохо	21 9,3	20 7,8	41	0,5625
Всего	227	257	484	

Таблица 3 – **Оценка состояния тазового компонента в отдалённом периоде с различными углом имплантации**

Рентгенологическая оценка состояния чашки	Всего оперировано (абс., %), в т. ч. с различным углом чашки (град)					*p*					
	1 40–50	2 51–60	3 >60	4 <40	Всего	1&2	1&3	1&4	2&3	2&4	3&4
Хорошо	145 80,5	177 76,6	30 62,5	14 56,0	366	0,3369	0,0085	0,0058	0,0418	0,0244	0,5901
Удовлетворительно	27 15,0	31 13,4	12 25,0	7 28,0	77	0,6480	0,1020	0,1015	0,0431	0,0514	0,7816
Плохо	8 4,4	23 10,0	6 12,5	4 16,0	41	0,0358	0,0388	0,0210	0,5993	0,3500	0,6798
Итого	180	231	48	25	484						

углом менее 40° хорошее состояние тазового компонента отмечалось значительно реже, чем при постановке компонента в нейтральном положении ($p = 0,0058$) и с умеренной инклинацией ($p = 0,0244$), таблица 3.

Выживаемость тазового компонента тазобедренного сустава без асептической нестабильности (конечная точка наблюдения – замена компонента по асептической нестабильности) при установке его

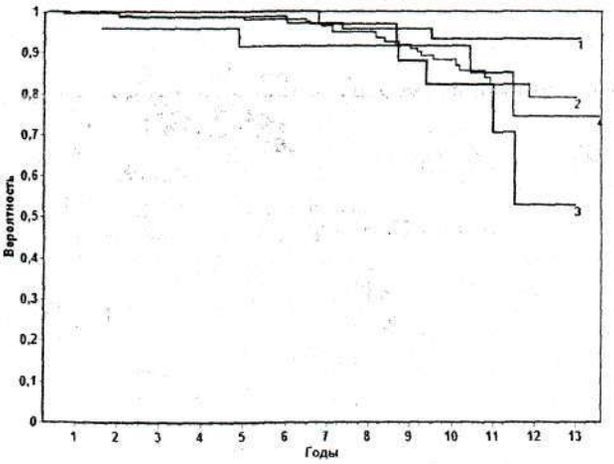

1 – нейтральное положение чашки; *2* – умеренная инклинация; *3* – выраженная инклинация; *4* – сниженная инклинация; $p(1\&3) = 0,0748$

Рисунок 4 – Выживаемость тазового компонента эндопротеза тазобедренного сустава без асептической нестабильности в зависимости от величины угла имплантации (конечная точка наблюдения – замена тазового компонента эндопротеза по асептической нестабильности)

с выраженной инклинацией (свыше 60°) была ниже, чем при установке чашки в нейтральном положении ($p = 0,0748$), рисунок 4.

Так, 10-летняя выживаемость тазового компонента при его установке в нейтральном положении составила 93 ± 2 %, при умеренной инклинации – 88 ± 2 %, при выраженной инклинации – 82 ± 6 %, а при сниженной инклинации – 92 ± 6%.

Из 484 оперированных тазобедренных суставов в 309 (63,8 %) форма впадины до операции была практически не изменена, в 12,8 % выявлен сегментарный дефект её стенок, в 23,3 % – комбинированный сегментарный и полостной дефект, значительно изменяющий форму впадины. При имплантации компонента в вертлужную впадину, имеющую комбинированный дефект, хорошее состояние чашки отмечалось значительно реже, чем при имплантации чашки во впадину без дефекта ($p = 0,0006$), таблица 4.

Выживаемость чашки эндопротеза тазобедренного сустава (конечная точка наблюдения – её замена по причине асептической нестабильности) при имплантации компонента в сохранённую вертлужную впадину была значительно выше, чем при установке чашки во впадину, имеющую комбинированный сегментарный и полостной дефект ($p = 0,0134$). Так, 10-летняя выживаемость при имплантации тазового компонента пациентам с сохранённой вертлужной впадиной составила 92 ± 2 %, с сегментарным дефектом – 90 ± 4 %, а с выраженным нарушением формы впадины в виде комбинированного полостного и сегментарного дефекта – 81 ± 4 %, таблица 5, рисунок 5.

Таблица 4 – **Оценка состояния тазового компонента эндопротеза в отдалённом периоде у пациентов с различной степенью разрушения впадины до операции**

Рентгенологическая оценка состояния чашки протеза	Всего обследовано (абс., %), в т. ч. с состоянием вертлужной впадины до ТЭТС				*p*		
	1	2	3	Итого	1&2	1&3	2&3
	без дефекта	сегментарный дефект	сегментарный и полостной дефект				
Хорошо	249 80,6	44 71,0	73 64,6	366	0,0899	0,0006	0,3921
Удовлетворительно	44 14,2	13 21,0	20 17,7	77	0,1799	0,3802	0,5970
Плохо	16 5,2	5 8,1	20 17,7	41	0,3693	<0,0001	0,0814
Итого	309	62	113	484			

Таблица 5 – **Кумулятивная выживаемость чашки эндопротеза тазобедренного сустава без асептической нестабильности у пациентов с различной степенью разрушения вертлужной впадины до операции**

Длительность наблюдения	Выживаемость (%) тазового компонента при вариантах дооперационного дефекта вертлужной впадины			*p*
	1	2	3	
	без дефекта	сегментарный дефект	комбинированный дефект	
5 лет	98 ± 1	96 ± 2	99 ± 1	1&2 = 0,9407 1&3 = 0,0134 2&3 = 0,1355
10 лет	92 ± 2	90 ± 4	81 ± 4	

Из 484 оперированных тазобедренных суставов при имплантации тазового компонента медиализация его была незначительной и чашка не достигала внутренней кортикальной пластинки в 32,4 % случаях, в 51,2 % – чашка протеза была установлена с умеренной медиализацией (в контакте с внутренним кортикальным слоем или с его частичной перфорацией), в 16,3 % – с выраженной медиализацией с пролабированием чашки внутреннего кортикального слоя на ½ диаметра. При имплантации чашки протеза с выраженной медиализацией плохое её состояние отмечалось значительно чаще, чем при постановке компонента эндопротеза с умеренной (p = 0,0008) и незначительной (p = 0,0315) медиализацией, таблица 6.

Выживаемость чашки эндопротеза без асептической нестабильности при установке её с умеренной

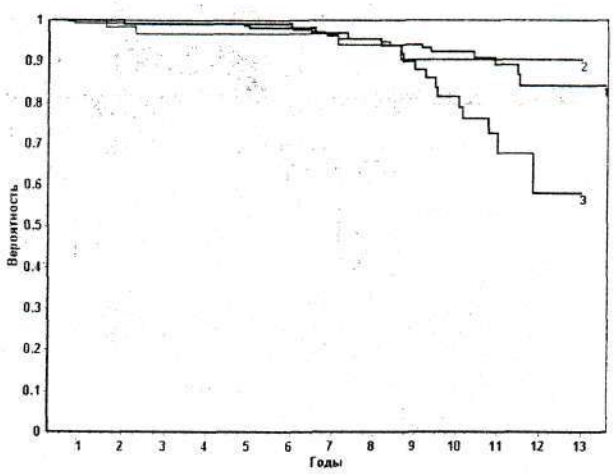

1 – впадина без дефекта; *2* – впадина с сегментарным дефектом; *3* – впадина с комбинированным дефектом; p(1&2) = 0,9407; p(1&3) = 0,0134; p(2&3) = 0,1355

Рисунок 5 – Выживаемость тазового компонента эндопротеза тазобедренного сустава без асептической нестабильности при различной степени разрушения вертлужной впадины до операции (конечная точка наблюдения – замена тазового компонента эндопротеза по асептической нестабильности)

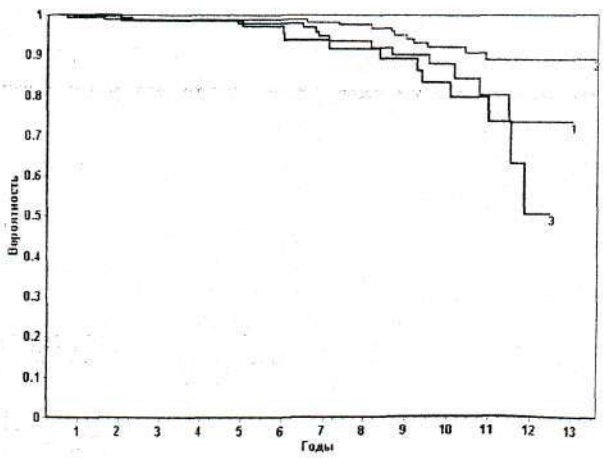

1 – незначительная медиализация; *2* – умеренная медиализация; *3* – выраженная медиализация; p(1&2) = 0,0703; p(1&3) = 0,3076; p(2&3) = 0,0037

Рисунок 6 – Выживаемость тазового компонента эндопротеза тазобедренного сустава без асептической нестабильности при различной степени медиализации (конечная точка наблюдения – замена чашки эндопротеза по асептической нестабильности)

Таблица 6 – **Оценка состояния тазового компонента в отдалённом периоде у пациентов с различной степенью медиализации**

Рентгенологическая оценка состояния чашки	Всего оперировано (абс., %), в т. ч. с различной степенью медиализации				p		
	незначительная	умеренная	выраженная	Всего	1&2	1&3	2&3
Хорошо	119 75,8	193 77,8	54 68,4	366	0,6366	0,2226	0,0882
Удовлетворительно	25 15,9	41 16,5	11 13,9	77	0,8716	0,6868	0,5809
Плохо	13 8,3	14 5,6	14 17,7	41	0,3003	0,0315	0,0008
Итого	157	248	79	484			

Таблица 7 – **Кумулятивная выживаемость тазового компонента эндопротеза тазобедренного сустава без асептической нестабильности с различной степенью медиализации чашки эндопротеза**

Длительность наблюдения	Выживаемость (%) тазового компонента с различной степенью медиализации:			p
	незначительная	умеренная	выраженная	
5 лет	98 ± 1	99 ± 1	98 ± 1	(1&2) = 0,0703 (1&3) = 0,3076 (2&3) = 0,0037
10 лет	88 ± 3	92 ± 2	83 ± 4	

медиализацией была значительно лучше, чем при глубокой постановке чашки со значительной медиализацией ($p = 0,0037$), рисунок 6.

Так, 10-летняя выживаемость при имплантации тазового компонента с умеренной медиализацией составила 92 ± 2 %, при незначительной – 88 ± 3 %, а при выраженном углублении чашки – 83 ± 4 %, таблица 7.

Выводы

1. Клиническим доказательством высокого остеоинтеграционного потенциала винтовой чашки эндопротеза усиленной бесцементной фиксации является высокая 10-летняя выживаемость без асептической нестабильности, составляющая 94 ± 1 %.

2. Тотальное эндопротезирование тазобедренного сустава с применением эндопротеза усиленной бесцементной фиксации позволило значительно улучшить функциональный статус больных ($p < 0,0001$) и достичь отличных и хороших функциональных результатов в 72,8 % наблюдений.

3. При имплантации эндопротеза тазобедренного сустава усиленной бесцементной фиксации у пациентов моложе 55 лет и старше указанного возраста не получено статистически значимых различий как при оценке выживаемости тазового компонента без асептической нестабильности, так и при оценке остеоинтеграции чашки эндопротеза в отдалённом периоде.

4. При имплантации чашки протеза с инклинацией свыше 60° хорошее состояние её в отдалённом периоде отмечалось значительно реже, чем при постановке чашки в нейтральном положении ($p = 0,0085$) и с умеренной инклинацией ($p = 0,0418$). Хуже была и выживаемость чашки протеза без асептической нестабильности, установленной с выраженной инклинацией, в сравнении с выживаемостью тазового компонента, установленного в нейтральном положении ($p = 0,0748$).

5. При имплантации тазового компонента эндопротеза в вертлужную впадину, имеющую комбинированный сегментарный и полостной дефект со значительным нарушением её формы, плохое состояние тазового компонента отмечалось значительно чаще, в сравнении с установкой чашки в сохранённую впадину ($p < 0,0001$). Выживаемость чашки эндопротеза без асептической нестабильности у пациентов с наличием комбинированного полостного и сегментарного дефекта была значительно хуже, в сравнении с выживаемостью тазового компонента, имплантированного в сохранённую впадину без дефекта ($p = 0,0134$). Планирование ТЭТС у пациентов с дегенеративно-дистрофическими заболеваниями и травматическими повреждениями тазобедренного сустава должно осуществляться до развития выраженных костно-деструктивных изменений, значительно нарушающих форму вертлужной впадины и ухудшающих выживаемость тазового компонента.

6. При имплантации чашки протеза с выраженной медиализацией плохое её состояние отмечалось значительно чаще, чем при постановке чашки эндопротеза с умеренной ($p = 0,0008$) и незначительной ($p = 0,0315$) медиализацией. Выживаемость тазового компонента эндопротеза тазобедренного сустава при установке его с умеренной медиализацией (до достижения контакта с внутренним кортикальным слоем) была значительно лучше, чем при глубокой постановке чашки со значительной медиализацией ($p = 0,0037$).

Литература

1. *Гельман, В. Я.* Компьютерный анализ медицинских данных / В. Я. Гельман // Медицинская информатика: практикум / В. Я. Гельман. – 2-е изд., испр. и доп. – СПб., 2002. – С. 352–374.

2. *Маслов, А. П.* К вопросу эндопротезирования тазобедренного сустава / А. П. Маслов // Ортопедия, травматология и протезирование. – 2008. – № 2. – С. 10–14.

3. Протез тазобедренного сустава с усиленной проксимальной фиксацией: пат. 2716 Респ. Беларусь, МПК А 61F 2/32, А 61L 27/00 / А. В. Руцкий, А. Д. Доста, В. Т. Минченя, А. П. Маслов; заявитель: ЗАО «Алтимед». – № u20050621; заявл. 18.10.05; опубл. 30.04.06 // Афіцыйны бюл. / Нац. цэнтр інтэлектуал. уласнасці. – 2006. – № 2. – С. 146–147.

4. *Руцкий, А. В.* Бесцементное эндопротезирование тазобедренного сустава эндопротезом собственной конструкции / А. В. Руцкий, А. П. Маслов // Літопис травматології та ортопедії. – 2006. – № 1/2. – С. 31–36.

5. Чашка вертлужной впадины бесцементной фиксации: пат. 010647 Евразийский пат., МПК А 61F 2/34 / А. В. Руцкий, А. Д. Доста, В. Т. Минченя, А. П. Маслов; заявитель: ЗАО «Алтимед». – № a200701564; заявл. 24.05.07; опубл. 30.10.08 // Бюл. ЕАПВ «Изобретения (евразийские заявки и патенты)» [Электронный ресурс] / Евраз. пат. организация. – 2008. – № 5. – Режим доступа: http://www.eapo.org/ru/publicat/viewpubl.php?id=010647. – Дата доступа: 01.06.2013.

6. *Almeida, F.* Mid to long-term outcome of cementless total hip arthroplasty in younger patients / F. Almeida, L. Pino, A. Silvestre, F. Gomar // J. of Orthopaedic Surgery. – 2010. – Vol. 18, N 2. – P. 172–178.

7. Long-term results of the threaded Mecron cup in primary total hip arthroplasty: A 15–20-year follow-up study / M. Clarius [et al.] // Int. Orthop. – 2010. – Vol. 34, N 8. – P. 1093–1098.

8. Cementless acetabular replacement in the young. A 5- to 10-year prospective study / A. B. Dunkley [et al.] // Clin. Orthop. Relat. Res. – 2000. – Vol. 376. – P. 149–155.

9. *Effenberger, H.* Factors influencing the revision rate of Zweymueller acetabular cup / H. Effenberger, T. Ramsauer, U. Dorn, M. Imhof // Int. Orthop. – 2004. – Vol. 28, N 3. – P. 155–158.

10. High migration rate of two types of threaded acetabular cups / B. Fink [et al.] // Arch. Orthop. Trauma Surg. – 2004. – Vol. 124, N 1. – P. 17–25.

11. *Grant, P.* Total hip arthroplasty with the Lord prosthesis. A long-term follow-up study / P. Grant, L. Nordsletten // J. Bone Joint Surg. Am. – 2004. – Vol. 86-A, N 12. – P. 2636–2641.

12. *Harris, W. H.* Traumatic arthritis of the hip after dislocation and acetabular fractures: treatment by mold arthroplasty. An end-result study using a new method of result evaluation / W. H. Harris // J. Bone Joint Surg. Am. – 1969. – Vol. 51. – P. 737–755.

13. *Hrubina, M.* [Mid-term results of cementless ultima cups in primary total hip replacement] / M. Hrubina, J. Behounek, M. Skoták // Acta Chir. Orthop. Traumatol. Ch. – 2008. – Vol. 75, N 3. – P. 205–211.

14. The porous coated anatomic total hip replacement. A ten to fourteen-year follow-up study of a cementless total hip arthroplasty / H. Kawamura [et al.] // J. Bone Joint Surg. Am. – 2001. – Vol. 83-A, N 9. – P. 1333–1338.

15. *Massin, P.* Evaluation of cementless acetabular component migration. An experimental study / P. Massin, L. Schmidt, C. A. Engh // J. Arthroplasty. – 1989. – Vol. 4. – P. 245–251.

16. [Long-term results of the cementless Hofer-Imhof threaded titanium cup] / G. Metzner [et al.] // Z. Orthop. Unfall. – 2009. – Vol. 147, N 2. – P. 166–174.

17. Medium to long-term results with the cementless threaded Acetabular Munich II type cup / C. Pellengahr [et al.] // Acta Chir. Belg. – 2004. – Vol. 104, N 4. – P. 413–417.

Abstract. The results of 484 hip replacements with the screwed cup of strengthened cementless hip endoprosthesis were analyzed. Osseointegration of the component is assured by the volumetric porous titanium inserts and other features. There were revealed high rate of the 10-year survivalance of the hip acetabular component without aseptic loosening, achieving 94 ± 1 %, and significant improvement of the patient's function status after hip replacement. The influence on the quality of the osseointegration of several medical and biological factors and surgical implantation technique were determined.

Keywords: *hip replacement, screwed cup, osseointegration.*

М 7

ISSN 2220-8526

3 (82) 2013

Медицина

научно-практический рецензируемый журнал

ПАРАЦЕТАМОЛ КАБИ

Анальгетик для внутривенного введения

- Единственный зарегистрированный в Республике Беларусь парацетамол для внутривенного введения
- Показан для лечения болевого синдрома, особенно в послеоперационном периоде
- Препарат для лечения гипертермии
- Единственный обезболивающий инъекционный препарат для новорожденных детей

ОДО «ФармаМедикалГрупп»
Тел./факс: +375-17-209-06-60, +375-44-777-27-60
www.pharma-mg.by
e-mail: info@pharma-mg.by
Официальный дистрибьютор «Fresenius Kabi» в Беларуси
Свидетельство о государственной регистрации
0109310 от 16.09.2005г.
220020, РБ, Минск,
ул. Радужная 17-1Н

medical group